

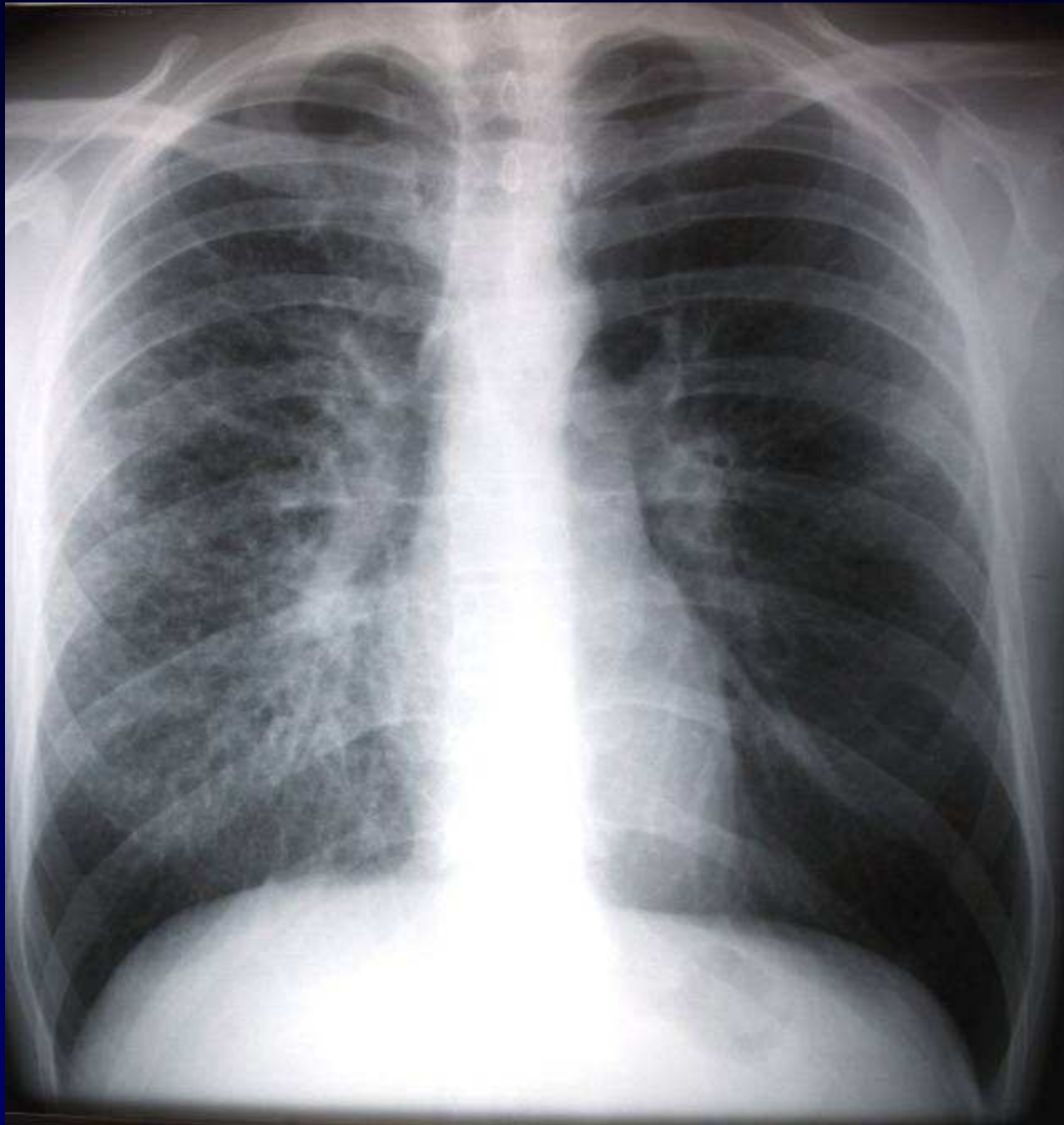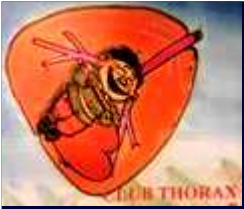


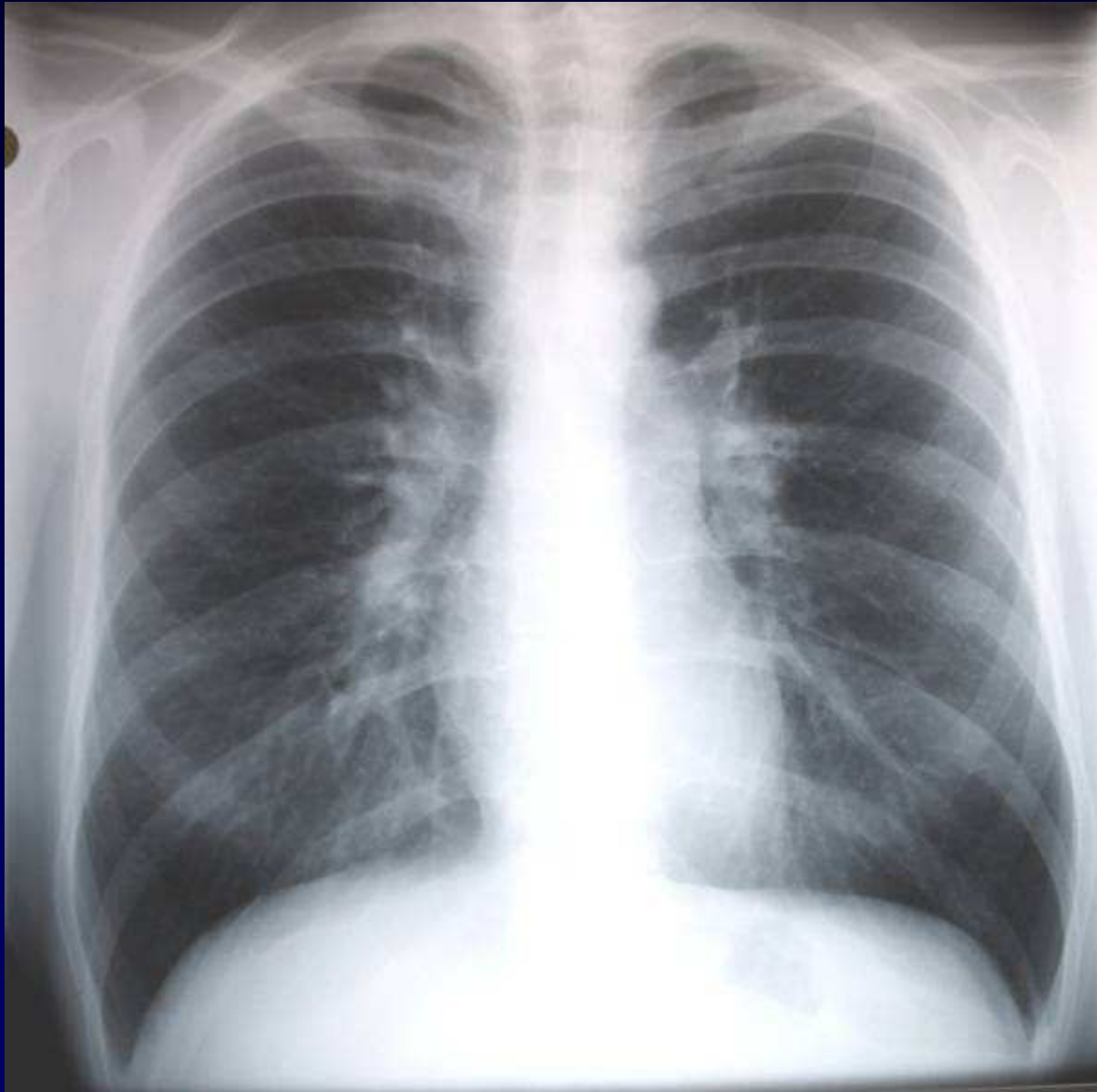
Dossier 9

J. GIRON

Homme de 29 ans

Radio du thorax systématique

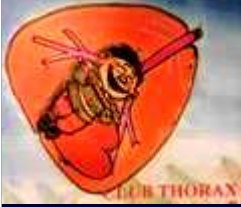



Radio 2 ans auparavant



Diagnostic ?



Diagnostic

SARCOIDOSE ... « DIMIDIÉE »

ou à forte prédominance droite

Codage : Poumon - Inflammatoire